

**PENGARUH PEMBERIAN EKSTRAK ETANOL DAUN SAMBILOTO
Andrographis paniculata (Burm. fil) Ness TERHADAP HISTOLOGI
DAN FAAL GINJAL TIKUS PUTIH (*Rattus novergicus* L.)
YANG DIINDUKSI TIMBAL ASETAT (Pb(C₂H₃O₂)₂)**

Ledia Fristia Cutami¹, Efrida Pima Sari Tambunan², Husnarika Febriani³,
Universitas Islam Negeri Sumatera Utara^{1,2,3}
lediafristia8@gmail.com¹

ABSTRAK

Penelitian ini bertujuan untuk mengkaji dampak ekstrak etanol dari daun sambiloto (*Andrographis paniculata*) terhadap morfologi, histologi, dan fisiologi ginjal tikus putih (*Rattus novergicus*) yang diinduksi timbal asetat. Metode yang digunakan adalah desain eksperimen acak penuh, terdiri dari lima kelompok perlakuan dengan lima pengulangan. Kelompok kontrol hanya diberikan makanan dan minuman, sedangkan kelompok eksperimen menerima timbal asetat selama 28 hari dengan dosis 40 mg, diikuti oleh pemberian ekstrak sambiloto dengan dosis bervariasi (250, 500, dan 750 mg/kg berat badan) selama 14 hari. Hasil penelitian menunjukkan bahwa pemberian timbal asetat menyebabkan kerusakan histologis ginjal, seperti nekrosis, degenerasi tubulus, dan dilatasi tubulus, serta meningkatkan kadar urea dan kreatinin dalam darah, yang merupakan indikator fungsi ginjal. Temuan ini mengindikasikan bahwa ekstrak etanol daun sambiloto pada dosis 750 mg/kg berat badan dapat memitigasi kerusakan histologis tersebut, serta berpotensi menurunkan kadar urea dan kreatinin. Dengan demikian, ekstrak daun sambiloto menunjukkan potensi sebagai agen pelindung ginjal terhadap kerusakan yang diinduksi oleh timbal asetat.

Kata Kunci: Ginjal, Kreatinin, Timbal Asetat, Ureum

ABSTRACT

*This study aims to examine the impact of ethanol extract from bitter leaf (*Andrographis paniculata*) on the morphology, histology, and physiology of the kidneys of white rats (*Rattus novergicus*) induced by lead acetate. The method used was a completely randomized experimental design, consisting of five treatment groups with five repetitions. The control group was only given food and drink, while the experimental group received lead acetate for 28 days at a dose of 40 mg, followed by administration of bitter extract at varying doses (250, 500, and 750 mg/kg body weight) for 14 days. The results showed that administration of lead acetate caused histological damage to the kidneys, such as necrosis, tubular degeneration, and tubular dilatation, and increased blood urea and creatinine levels, which are indicators of kidney function. These findings indicate that an ethanol extract of bitter leaf at a dose of 750 mg/kg body weight can mitigate this*

histological damage and has the potential to reduce urea and creatinine levels. Thus, bitter leaf extract shows potential as a kidney protective agent against damage induced by lead acetate.

Keywords: *Kidney, Creatinine, Lead Acetate, Ureum*

PENDAHULUAN

Polusi udara terdiri dari berbagai logam berat, termasuk timbal asetat ($\text{Pb}(\text{C}_2\text{H}_3\text{O}_2)_2$), merupakan hasil dari pembakaran bahan bakar kendaraan bermotor dan limbah industri. Menurut Dedy (2008), jalur potensial paparan timbal asetat ($\text{Pb}(\text{C}_2\text{H}_3\text{O}_2)_2$) antara lain melalui konsumsi makanan dan minuman, penghirupan partikel timbal, dan kontak kulit dengan kulit. Timbal asetat, yang secara kimia diwakili sebagai ($\text{Pb}(\text{C}_2\text{H}_3\text{O}_2)_2$), diklasifikasikan sebagai logam berat dengan potensi toksisitas bila konsentrasinya melampaui ambang batas yang sudah ditentukan oleh Institut Nasional untuk Keselamatan dan Kesehatan Kerja (NIOSH). Secara spesifik, batas anjuran timbal asetat dalam tubuh manusia adalah 5-10 $\mu\text{g}/\text{dl}$ (Marianti, 2018).

Di tingkat sel, ia berfungsi sebagai radikal bebas dengan menginisiasi pembentukan *Reactive Oxygen Species* (ROS). Menurut penelitian yang dilakukan pada Januari 2015, terdapat hubungan terbalik antara kadar spesies oksigen reaktif (ROS) dan keberadaan antioksidan dalam tubuh manusia. Radikal bebas mempunyai kemampuan untuk menimbulkan stres oksidatif dalam tubuh manusia, baik secara langsung ataupun tidak langsung. Berdasarkan penelitian yang dilakukan oleh Valko (2007), kategorisasi radikal bebas memiliki dua jenis utama yaitu radikal bebas endogen dan radikal bebas eksogen. Radikal bebas eksogen dihasilkan sebagai akibat adanya faktor luar pada tubuh manusia (Mutiarasari, 2016). Masuknya timbal asetat ($\text{Pb}(\text{C}_2\text{H}_3\text{O}_2)_2$) ke dalam tubuh manusia mengakibatkan pengangkutannya melalui sistem peredaran darah ke berbagai jaringan lunak, yang cenderung terakumulasi di organ vital yaitu, paru-paru, ginjal, otak, otot, limfa, dan hati. Penelitian bertajuk “Dampak Pemberian Ekstrak Daun *Syzigium cumini* terhadap Histologi Ginjal *Rattus novergicus* yang Mabuk Timbal Asetat” tersebut menjelaskan sifat toksik timbal asetat ($\text{Pb}(\text{C}_2\text{H}_3\text{O}_2)_2$) terhadap lingkungan dan fisiologi manusia. Paparan yang terlalu lama berpotensi menyebabkan gangguan ginjal.

Rahman (2020) menyajikan bukti empiris yang mendukung anggapan bahwa injeksi timbal asetat ($\text{Pb}(\text{C}_2\text{H}_3\text{O}_2)_2$) dengan dosis 40 mg/kg berat badan menghasilkan peningkatan skor histologi ginjal yang signifikan. Ginjal adalah organ yang dapat terkena dampak buruk oleh sifat racun timbal asetat ($\text{Pb}(\text{C}_2\text{H}_3\text{O}_2)_2$). Farhan (2017) menyatakan bahwa timbal yang dimasukkan ke dalam aliran darah akan diangkut ke ginjal, yang kemudian dikeluarkan dari tubuh. Sekitar 75-80% timbal ini dikeluarkan melalui urin. Menurut Marianti (2018), asimetri serangan oksidatif dan kemampuan pertahanan antioksidan dalam jaringan

dan sel dapat menyebabkan kerusakan organ. Secara khusus, ginjal telah diidentifikasi sebagai salah satu organ yang rentan terhadap kerusakan akibat timbal asetat ($Pb(C_2H_3O_2)_2$). Ginjal memiliki afinitas yang lebih besar terhadap pengikatan kimia, sehingga menghasilkan konsentrasi zat dalam jaringan ginjal yang lebih tinggi dibandingkan organ lain. Akibatnya, senyawa timbal asetat ($Pb(C_2H_3O_2)_2$), ketika memasuki aliran darah dan selanjutnya dieliminasi melalui ekskresi ginjal, akan semakin terakumulasi di dalam ginjal. Akumulasi ini berpotensi menyebabkan kerusakan pada tubulus proksimal, akibatnya menyebabkan peningkatan kadar Cystatin C serum (Heryando, 2012).

Ginjal merupakan komponen integral dari sistem saluran kemih, bertanggung jawab atas penyaringan zat sisa metabolisme dari aliran darah dan selanjutnya pembuangan produk limbah tersebut, dimana air terbawa dalam bentuk urin. Evaluasi fungsi ginjal melibatkan pengukuran kadar kreatinin dan ureum. Kreatinin mewakili hasil akhir. Urea adalah produk akhir dari pemecahan metabolisme protein dalam tubuh manusia. Penghapusan kedua bahan kimia ini terjadi melalui ekskresi ginjal, yang terhambat atau terganggu jika terjadi disfungsi atau cedera ginjal (Laksmi, 2014). Bila terjadi gangguan atau kerusakan pada ginjal, kedua bahan kimia tersebut dikeluarkan dari tubuh melalui ekskresi ginjal. Menurut penelitian Idacahyati (2021) semakin tinggi kadar kreatinin dan ureum maka laju filtrasi glomerulus akan semakin menurun yang mengakibatkan kerusakan struktural atau fungsional ginjal. Gangguan fungsi ginjal sebagian besar disebabkan oleh nekrosis sel epitel tubulus ginjal, yang disertai dengan peningkatan kadar kreatinin dan ureum.

Untuk mencegah efek tersebut, diperlukan antioksidan dari tanaman herbal yang dapat menangkal radikal bebas dari zat toksik timbal asetat ($Pb(C_2H_3O_2)_2$). Tanaman yang memiliki antioksidan adalah tanaman sambiloto. Salah satu spesimen tumbuhan yang secara tradisional digunakan untuk khasiat obat adalah sambiloto (*Andrographis paniculata* (Burm. fil.) Ness), yang dikenal karena kegunaan terapeutiknya. Penelitian yang dilakukan oleh Rachmani (2018) meneliti komposisi senyawa andrografolid dan flavonoid. Pada penelitian sebelumnya yang berjudul “Pengaruh Pemberian Ekstrak Sambiloto *Andrographis paniculata* (Burm.fil.) Ness Terhadap Gambaran Histopatologi Ginjal yang Diinduksi Gentamisin Pada Tikus (*Rattus norvegicus* L.)” temuan penelitian menunjukkan bahwa pemberian ekstrak sambiloto menunjukkan sifat antioksidan yang disebabkan oleh senyawa aktif ada pada daun sambiloto.

Salah satu senyawa tersebut yaitu andrographolide berperan penting dalam menghambat pembentukan lipid peroksidase yang disebabkan oleh adanya radikal bebas (Nugrahani, 2019). Sambiloto mempunyai sifat farmakologi seperti antiradang, analgesik, antibakteri, antimalaria, hepatoprotektif, imunostimulan, antitumor, dan efek antidotal. Telah digunakan dalam pengobatan berbagai kondisi, termasuk hepatitis, pneumonia, tuberkulosis paru, diare, infeksi saluran kemih, dan tipus perut (Mustarichie, 2011). Berdasarkan Uraian diatas peneliti ingin

mengetahui potensi dari ekstrak etanol daun sambiloto *Andrographis paniculata* (Burm. fil.) Ness dapat melindungi ginjal dari radikal bebas akibat induksi timbal asetat ($Pb(C_2H_3O_2)_2$).

METODE PENELITIAN

Tempat dan Waktu Penelitian

Penelitian dilakukan sepanjang periode Februari hingga Maret tahun 2023. Pertimbangan etis dan pengelolaan hewan percobaan, serta proses ekstraksi etanol dari *Andrographis paniculata* (Burm. fil.), merupakan subjek penelitian yang penting. Daun sambiloto tanaman Nees dianalisis di Laboratorium Biologi yang terletak di dalam Fakultas Sains dan Teknologi UINSU Medan. Proses pengambilan kuantitas serum darah dilakukan di laboratorium patologi klinik RS USU.

Metode Pengumpulan Data

Bahan yang digunakan dalam penelitian ini terdiri dari daun segar *Andrographis panikulata* (Burm. fil.) Ness. Daun ini diperoleh langsung dari daerah Sei Mencirim yang terletak di Suka Maju, Kecamatan Sunggal, Kabupaten Deli Serdang, Sumatera Utara. Daun *Andrographis panikulata* (Burm. fil.) Ness dicuci bersih dengan menggunakan air mengalir. Ukuran sampel daun sambiloto yang digunakan untuk prosedur ini adalah sebesar 7 kg. Selanjutnya, dedaunan astringen mengalami proses pengeringan dimana daun dibiarkan mengering secara alami di udara sekitar. Bahan-bahan yang sudah kering dihaluskan dengan menggunakan blender, kemudian diayak hingga menjadi bubuk simpilia. Serbuk simpilia diekstraksi dengan metode maserasi menggunakan pelarut etanol 96% dengan perbandingan 1:10 (200 gram serbuk simpilia dengan 2 liter etanol 96%). Proses ekstraksi dilakukan sebanyak tiga siklus yang masing-masing berlangsung selama 24 jam. Selain itu, campuran simplia diaduk setiap jam selama enam jam awal masa perendaman. Tahap penyaringan filtrat simpilia dilakukan secara berkala 1 x 24 jam dengan menggunakan kertas sebagai media filtrasi yang dimaksud dengan “regangan” adalah keadaan deformasi atau tegangan yang dialami suatu bahan, hasil maserasi diencerkan dengan CMC Na 1% dan diekstraksi dalam alat penguap putar (rotary evaporator) sehingga diperoleh ekstrak daun sambiloto *Andrographis panikulata* (Burm. fil.) Ness.

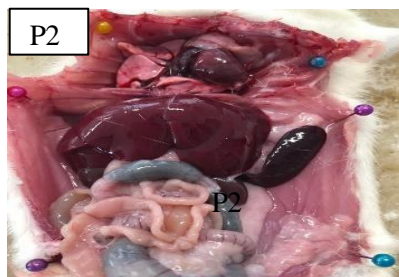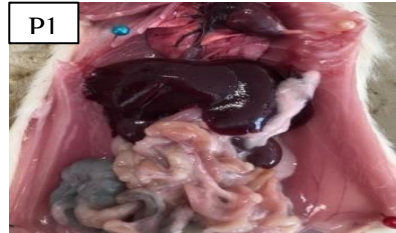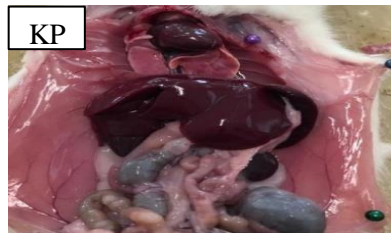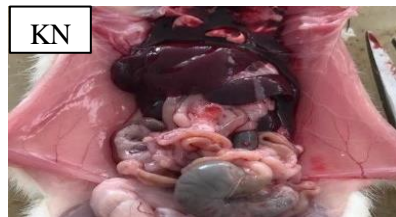
Analisis Data

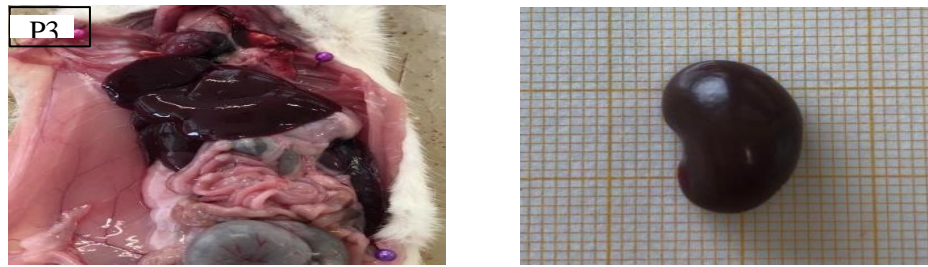Data yang dikumpulkan dalam penelitian ini dianalisis, khususnya data skoring. Analisisnya menggunakan uji One Way ANOVA yang dilakukan dengan menggunakan alat *Statistical Product of Service Solution (SPSS)*. Selain itu analisisnya meliputi pemeriksaan data kreatinin dan ureum. Jika terdapat perbedaan yang signifikan, langkah selanjutnya adalah melakukan uji Duncan.

HASIL PENELITIAN

Pengaruh Ekstrak Etanol Daun Sambiloto *Andrographis paniculata* (Burm. fil.) Ness Terhadap Morfologi Ginjal Tikus Putih Pasca Diinduksi Timbal Asetat

Berdasarkan hasil pengamatan makroskopis meliputi konsistensi, warna dan bentuk ginjal tikus (*Rattus norvegicus* L) setelah diinduksi timbal asetat dandiinduksi ekstrak etanol daun sambiloto *Andrographis paniculata* (Burm. fil.) Ness dapat dilihat pada gambar 1.





Gambar 1. Ginjal tikus putih setelah diinduksi timbal asetat dan ekstrak daun sambiloto, KN: kontrol negatif, KP: kontrol positif, P1: dosis ekstrak 250 mg/kg BB, P2: dosis ekstrak 500 mg/kg BB, P3: dosis ekstrak 750 mg/kg BB.

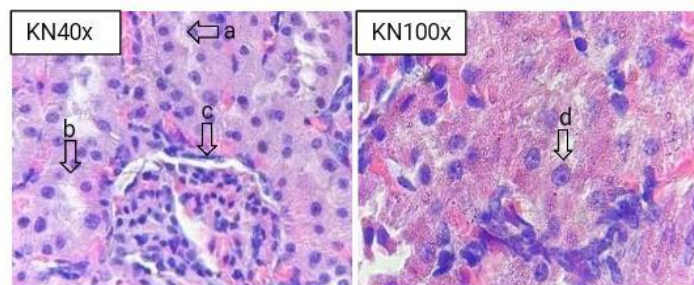
Pengaruh Ekstrak Etanol Daun sambiloto *Andrographis paniculata* (Burm. fil.) Ness Terhadap Histologi Ginjal Tikus Putih Pasca Diinduksi Timbal Asetat

Hasil Pengamatan rata-rata derajat skor kerusakan histologi ginjal dapat dilihat dari tabel 1.

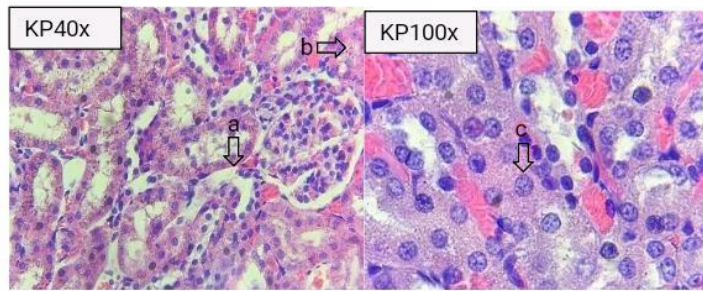
Tabel 1. Hasil Rata- Rata Skor Kerusakan Histologi Ginjal

Kelompok	Rata-rata Skor Kerusakan Histologi Ginjal ± SD	P=value
Kontrol Negatif	9.60 ± 1.14 ^a	0.000
Kontrol Positif	25.80 ± 1.48 ^e	
Perlakuan 1	23.20 ± 1.30 ^d	
Perlakuan 2	17.80 ± 0.83 ^c	
Perlakuan 3	14.80 ± 1.30 ^b	

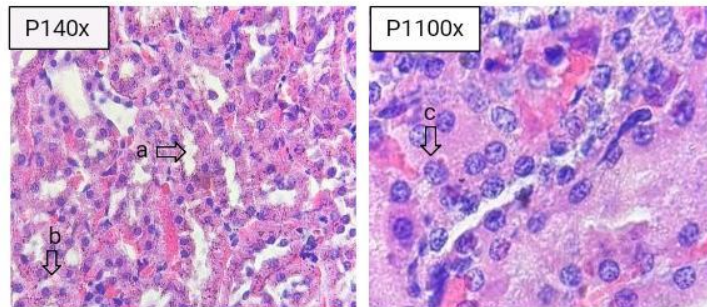
Keterangan : SD : Standar deviasi, Kontrol negatif (makan dan minum), Kontrol positif (Timbal asetat 40 mg), Perlakuan 1 (Timbal asetat 40 mg + Ekstrak etanol daun sambiloto 250 mg/kg BB), Perlakuan 2 (Timbal asetat 40 mg/kg BB + Ekstrak etanol daun sambiloto 500 mg/kg BB) dan perlakuan 3 (Timbal asetat 40 mg + Ekstrak etanol daun sambiloto 750 mg/kg BB).



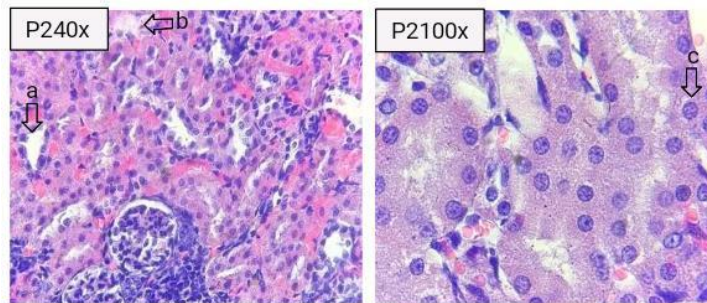
Gambar 2. Histopatologi ginjal kontrol negatif (makan dan minum): tubulus distal (a), tubulus proksimal (b), glomerulus (c), dan inti sel (d).



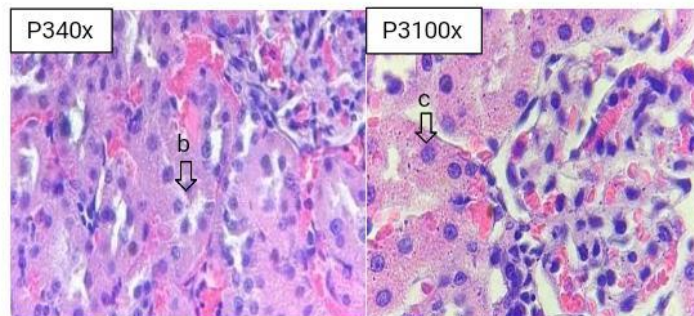
Gambar 3. Histopatologi ginjal kontrol positif (Timbal asetat): Dilatasi (a), Degenerasi (b), dan nekrosis (c)



Gambar 4. Histopatologi ginjal perlakuan 1 (timbal asetat + ekstrak etanol daun sambiloto 250 mg/kg BB): Dilatasi (a), degenerasi (b), dan nekrosis (c)



Gambar 5. Histopatologi ginjal perlakuan 2 (timbal asetat + ekstrak etanol daun sambiloto 500 mg/kg BB): Dilatasi (a), degenerasi (b), dan nekrosis(c)



Gambar 6. Histopatologi ginjal perlakuan 3 (timbal asetat + ekstrak etanol daun sambiloto 750 mg/kg BB): degenerasi (b) dan nekrosis (c)

Pengaruh Ekstrak Etanol Daun Sambiloto *Andrographis paniculata* (Burm fil.) Ness Terhadap Kadar Ureum dan Kreatinin Ginjal Tikus Putih Pasca Diinduksi Timbal Asetat

Temuan dari observasi kadar ureum dan kreatinin pada kelompok perlakuan menunjukkan penurunan yang sebanding dengan dosis ekstrak yang diberikan. Tabel 2 menampilkan nilai kadar ureum dan kreatinin yang diamati.

Tabel 2. Kadar Ureum dan Kreatinin

Kelompok	Kadar Ureum (mg/dL)	Kadar Kreatinin (mg/dL)	<i>P</i> -value
Kontrol Negatif	18.94 ± 1.61 ^a	0.90 ± 0.07 ^a	0.000
Kontrol Positif	49.77 ± 1.01 ^c	4.74 ± 0.17 ^e	
Perlakuan 1	40.90 ± 2.43 ^d	3.62 ± 0.10 ^d	
Perlakuan 2	32.98 ± 2.05 ^c	2.52 ± 0.57 ^c	
Perlakuan 3	26.38 ± 1.19 ^b	1.81 ± 0.39 ^b	

Keterangan : SD : Standar deviasi, Kontrol negatif (makan dan minum), kontrol positif (Timbal asetat 40 mg), perlakuan 1 (Timbal asetat 40 mg + Ekstrak etanol daun sambiloto 250 mg/kg BB), perlakuan 2 (Timbal asetat 40 mg + Ekstrak etanol daun sambiloto 500 mg/kg BB) dan perlakuan 3 (Timbal asetat 40 mg + Ekstrak etanol daun sambiloto 750 mg/kg BB).

PEMBAHASAN

Pengaruh Ekstrak Etanol Daun Sambiloto *Andrographis paniculata* (Burm. fil.) Ness Terhadap Morfologi Ginjal Tikus Putih Pasca Diinduksi Timbal Asetat

Analisis data yang ditunjukkan pada Gambar 1 menunjukkan bahwa pemberian ekstrak etanol daun sambiloto dan timbal asetat tidak menimbulkan dampak nyata terhadap bentuk ginjal tikus. Diduga tidak adanya gangguan ginjal sampai tahap morfologi dapat disebabkan oleh pemberian timbal asetat dengan dosis 40 mg selama 28 hari. Pada kelompok kontrol negatif, serta pada kelompok perlakuan 3, ginjal menunjukkan warna coklat kemerahan dan permukaannya halus. Ginjal menunjukkan warna coklat kemerahan, yang menunjukkan peningkatan tingkat sirkulasi darah. Guyton dan Hall (2006) percaya bahwa terjadinya ginjal merah dapat dikaitkan dengan peningkatan volume aliran darah dalam sistem ginjal, karena ginjal menerima sekitar 22% dari total aliran darah yang didorong oleh jantung.

Temuan observasi kolektif yang berkaitan dengan morfologi ginjal menunjukkan hasil yang khas, karena pemeriksaan tersebut mencakup penilaian bentuk, konsistensi, dan warna. Informasi yang diberikan, dapat disimpulkan bahwa menurut Junqueira dan Carneiro (2007), penampakan khas ginjal tikus yang sehat ditandai dengan warna coklat kemerahan, permukaan halus, tekstur padat, memperlihatkan struktur khas berbentuk kacang merah. Adanya tekstur licin pada permukaan ginjal dapat disebabkan oleh kapsul fibrosa, yaitu jaringan fibrosa tipis dan mengkilap yang menyelimuti ginjal (Chalik, 2016). Hasil pengamatan terhadap makroskopis ginjal ternyata tidak memperlihatkan perbedaan nyata dengan

kelompok normal pada umumnya, dengan demikian untuk melihat kerusakan ginjal selanjutnya dapat dilihat dengan pengamatan secara mikroskopis atau pengamatan secara histopatologi pada ginjal.

Pengaruh Ekstrak Etanol Daun sambiloto *Andrographis paniculata* (Burm. fil.) Ness Terhadap Histologi Ginjal Tikus Putih Pasca Diinduksi Timbal Asetat

Berdasarkan temuan yang disajikan pada Tabel 1, hasil uji analisis variansi satu arah (ANOVA) menunjukkan hasil yang signifikan secara statistik ($P=0,000$). Hasil tersebut memberikan bukti bahwa pemberian ekstrak timbal asetat dan etanol daun sambiloto *Andrographis paniculata* (Burm. fil.) Ness memberikan pengaruh yang nyata ($p \leq 0,05$) terhadap organ ginjal mencit putih dalam kurun waktu 28 hari. Selanjutnya untuk mengetahui informasi baik pada kelompok kontrol maupun kelompok perlakuan dilakukan pemeriksaan tambahan dengan menggunakan uji Duncan. Analisis statistik menggunakan uji Duncan menunjukkan adanya perbedaan yang signifikan antara kelompok kontrol negatif (mean = 9.60, standar deviasi = 1.14) dan kelompok positif (mean = 25.80, standar deviasi = 1.48). Penelitian ini menunjukkan bahwa pemberian timbal asetat pada tikus albino selama 28 hari menyebabkan kerusakan histologis pada jaringan ginjal tikus. Berdasarkan temuan penelitian Rahman dan Fathur (2020), diketahui bahwa timbal, jika terdapat dalam aliran darah, dapat diangkut ke ginjal.

Terdapat perbedaan signifikan yang terlihat antara kelompok kontrol negatif (rata-rata \pm standar deviasi: $9,60 \pm 1,14$) dan kelompok perlakuan 1 (rata-rata \pm standar deviasi: $23,20 \pm 1,30$). Nilai mean pada Perlakuan 2 adalah $17,80 \pm 0,83$, sedangkan nilai mean pada Perlakuan 3 adalah $14,80 \pm 1,30$. Perlakuan yang menunjukkan skor kerusakan paling dekat dengan kontrol negatif ($9,60 \pm 1,14$) adalah perlakuan 3 ($14,80 \pm 1,30$). Temuan penelitian ini menunjukkan bahwa pemberian ekstrak etanol pahit dosis 750 mg/kg BB selama 14 hari berdampak pada histologi ginjal yang dipicu oleh timbal asetat. Terapi kerusakan ginjal dapat diatasi melalui pemberian ekstrak etanol daun sambiloto, dengan dosis anjuran 750 mg per kilogram berat badan. Perlakuan khusus ini terbukti efektif memperbaiki kerusakan ginjal, seperti yang diamati pada kelompok perlakuan 3. Fenomena ini muncul karena adanya senyawa antioksidan dengan konsentrasi 100,1433 dalam ekstrak etanol daun sambiloto, yang ditentukan melalui analisis menggunakan DPPH metode.

Penegasan tersebut semakin diperkuat dengan temuan penelitian Nugrahani (2019) yang menunjukkan bahwa pemberian ekstrak etanol daun sambiloto berpotensi meningkatkan fungsi ginjal dengan adanya gentamisin. Pemeriksaan mikroskopis cedera ginjal dilakukan dengan menganalisis sampel dengan pewarnaan Hematoxylin-Eosin. Pengamatan histologis dilakukan dengan perbesaran 400x, mencakup total lima bidang pandang. Metode penilaian yang digunakan dalam penelitian ini adalah metode penilaian Suhita (2013). Kuantifikasi

kerusakan ditentukan melalui evaluasi banyak kriteria, khususnya nekrosis nuklir, degenerasi tubulus, dan dilatasi tubulus proksimal.

Temuan histologis ginjal pada kelompok kontrol negatif (Gambar 2) menunjukkan bahwa integritas struktural jaringan ginjal berada dalam parameter normal. Dimana bentuk dan struktur glomerulus berbentuk bulat dan sedikit lonjong, bentuk tubulus distal yang bulat serta lumen yang lebih besar, tubulus proksimal yang menunjukkan lumen normal memanjang dibandingkan dengan tubulus distal serta terdapat brush border dan sitoplasma yang bergranula. Hasil pengamatan histologi kelompok negatif menunjukkan bahwa inti sel yang masih utuh dan normal serta tidak terjadinya tanda-tanda kerusakan seperti menebalnya dinding inti sel, nukleolus yang berwarna hitam pekat dan mengalami pecahnya anak inti sel. Pemeriksaan histologis menunjukkan adanya kerusakan tubular baik pada kelompok positif maupun semua kelompok perlakuan. Secara khusus, kerusakan tubulus yang diamati termasuk nekrosis inti, degenerasi tubulus, dan dilatasi tubulus proksimal.

Kerusakan histologi pada ginjal yang diinduksi timbal asetat berupa nekrosis. Terjadinya nekrosis dalam sel diakibatkan karena ketidak mampuan sel dalam beradaptasi dan rusaknya membran sel. Nekrosis mengacu pada proses di mana sel mengalami perubahan yang pada akhirnya mengakibatkan kematiannya. Fenomena ini sebagian besar dipicu oleh masuknya senyawa berbahaya yang menyertai sirkulasi darah menuju organ ginjal (Angelina et al., 2000). Nekrosis, atau kematian sel, selanjutnya dibedakan dengan pembesaran sel disertai hilangnya membran plasma, perubahan organel sel, dan modifikasi pada membran inti. Salah satu faktor etiologi yang berkontribusi terhadap nekrosis dalam penyelidikan ini adalah masuknya zat berbahaya, termasuk timbal asetat. Pemeriksaan mikroskopis menunjukkan adanya perubahan pada nukleus yang ditandai dengan tidak adanya gambaran kromatin, tampak berkerut, kurangnya vaskularisasi, pigmentasi gelap (piknosis), fragmentasi nukleus menjadi fragmen robek (karioreksis), dan hilangnya warna karena pewarnaan pucat (kariolisis) (Suhita, 2013).

Durasi paparan bahan kimia berbahaya memiliki korelasi langsung dengan luasnya nekrosis sel jaringan ginjal. Degenerasi histologis ginjal merupakan indikasi awal cedera ginjal akibat paparan agen toksik. Bentuk kerusakan ini bersifat sementara, memungkinkan pemulihan sel setelah penghentian bahan beracun. Degenerasi ditandai dengan edema seluler, terjadinya vakuola, hipertrofi seluler, dan konvergensi seluler. Degenerasi sel epitel adalah fenomena yang umum diamati dalam konteks ini. Degenerasi dapat disebabkan oleh berbagai faktor, termasuk adanya zat berbahaya. Bila terkena senyawa tersebut, fungsi normal sel dapat terganggu sehingga menyebabkan proses degeneratif. Akumulasi jaringan adiposa dalam jumlah berlebihan kemudian dapat menyebabkan akumulasi lipid di dalam sel, yang berpotensi menyebabkan nekrosis seluler. Menurut Almunawati (2017), degenerasi terjadi sebelum terjadinya kematian sel.

Penyempitan lumen tubulus menyebabkan kerusakan histologis yang ditandai dengan dilatasi tubulus. Adanya dilatasi dapat diamati bila terdapat perluasan lumen, sedangkan epitel tubulus tetap tidak terpengaruh. Tubulus yang melebar dapat mengalami lisis, hipoksia, dan kematian sel selanjutnya. Hasil pengamatan pada gambar KP, P1, P2, P3 ditemukan kerusakan berupa nekrosis, degenerasi tubulus dan dilatasi tubulus. Pengamatan pada Gambar 3 menunjukkan bahwa kelompok kontrol positif (KP) menunjukkan kerusakan jaringan ginjal yang signifikan, termasuk nekrosis yang ditandai dengan nekrosis inti sel yang meluas. Selain itu, degenerasi tubulus juga terlihat jelas, yang ditunjukkan dengan peregangan sitoplasma sel yang luas di setiap daerah sitoplasma, disertai dengan adanya kerusakan dilatasi tubulus. Sedangkan pada gambar P1 terdapat pada (Gambar 4) & (Gambar 5) P2, terlihat kerusakan nekrosis inti, degenerasi tubulus dan dilatasi tubulus yang sudah mulai berkurang, tidak sebanyak pada kelompok kontrol positif. Gambar P3 dapat diamati pada Gambar 6, menunjukkan kerusakan yang sangat mirip dengan gambar kontrol negatif. Hasil penelitian menunjukkan bahwa pemberian ekstrak etanol daun sambiloto (*Andrographis paniculata* Burm. fil. Ness) dosis tinggi (750 mg/kg BB) selama 14 hari berpotensi memperbaiki kerusakan histologis ginjal yang ditimbulkan. dengan timbal asetat. Adanya komponen flavonoid dan androgafolid pada ekstrak etanol daun sambiloto berkontribusi terhadap kemampuannya dalam menekan pembentukan radikal bebas yang diinduksi timbal asetat.

Menurut Jannah (2019), penggunaan timbal asetat berpotensi memicu timbulnya radikal bebas, khususnya spesies oksigen reaktif (ROS), sekaligus menghambat sistem antioksidan tubuh. Dampak buruk radikal bebas juga meluas ke makromolekul, termasuk protein, asam nukleat, dan lipid, karena berpotensi menyebabkan kerusakan. Paparan timbal dalam waktu lama diketahui menginduksi stres oksidatif melalui peningkatan produksi radikal dan penekanan mekanisme antioksidan endogen. Istilah "jaringan" mengacu pada sistem elemen atau entitas yang saling berhubungan yang mampu menyebabkan fenomena stres oksidatif yang berpotensi menyebabkan kerusakan molekuler dalam struktur seluler. Oleh karena itu, penggunaan bahan kimia diperlukan untuk memitigasi respons ini.

Daun sambiloto *Andrographis paniculata* (Burm.fil.) Ness mengandung bahan kimia antioksidan yang memiliki kemampuan mencegah pembentukan radikal bebas yang disebabkan oleh timbal asetat. Salah satu kandungan yang terdapat pada daun sambiloto adalah kombinasi flavonoid, alkaloid, terpenoid, steroid, tanin, dan saponin, sebagaimana tercantum pada lampiran 3. Flavonoid merupakan golongan senyawa fenolik yang paling banyak terdapat pada kingdom tumbuhan. Penelitian sebelumnya yang dilakukan oleh Silvani (2023) menunjukkan bahwa daun sambiloto kaya akan senyawa flavonoid. Flavonoid terkenal karena kemampuannya menangkap radikal bebas, karena aktivitas antioksidan yang melekat di dalamnya.

Hal ini dapat dikaitkan dengan fakta bahwa flavonoid memiliki karakteristik sebagai akseptor efektif radikal bebas, yaitu entitas yang memiliki satu atau lebih elektron tidak berpasangan pada orbitalnya. Spesies oksigen reaktif (ROS), termasuk radikal hidroksi dan superoksida, sering disebutkan dalam literatur ilmiah. Daun sambiloto diketahui memiliki aktivitas antioksidan karena adanya kandungan flavonoid. Karakteristik ini menjadikannya kandidat yang menjanjikan untuk dikembangkan lebih lanjut sebagai antioksidan, karena memiliki kemampuan meredam radikal bebas (Rachmani, 2018). Ekstrak daun sambiloto juga memiliki antioksidan sebesar 100,1433 ppm yang tergolong kuat untuk memperbaiki dan meminimalisir kerusakan yang diakibatkan radikal bebas. Kemanjuran antioksidan eksogen dalam mengurangi kerusakan sel yang disebabkan oleh stres oksidatif telah diketahui.

Fenomena stres oksidatif yang timbul akibat aktivitas radikal bebas diartikan sebagai keadaan ketidakseimbangan antara jumlah radikal bebas dalam sistem dan jumlah antioksidan yang tersedia dalam tubuh. Untuk mengurangi kerusakan oksidatif, keberadaan antioksidan diperlukan. Antioksidan ini dapat diklasifikasikan menjadi dua kategori: antioksidan endogen, yang diproduksi di dalam organisme, dan antioksidan eksogen, yang diperoleh dari sumber eksternal. Antioksidan endogen berasal dari sumber endogen di dalam tubuh manusia, antara lain Super Oksida (SOD), glutathione, peroksida, dan katalase. Antioksidan eksogen diperoleh secara eksogen dari asupan makanan, berfungsi untuk melawan kelebihan radikal bebas dalam tubuh manusia. Efek dari ekstrak daun pada fungsi ginjal dapat dikaitkan dengan fitokimia konstituen seperti terpenoid, saponin, flavonoid dan tanin dengan sifat renoprotektif yang diketahui. Flavonoid dapat memberikan renoproteksi terhadap glomerulonefritis, nefroti diabetik dan insufisiensi ginjal akibat bahan kimia. Flavonoid telah diamati mengurangi peroksidasi lipid melalui mekanisme yang mencakup menghambat atau memperlambat terjadinya nekrosis sel, serta meningkatkan vaskularisasi. Oleh karena itu, diduga bahwa pemberian inhibitor peroksidasi lipid dapat meningkatkan viabilitas serat kolagen dengan meningkatkan kekuatannya, meningkatkan sirkulasi, dan mengurangi kerusakan sel.

Proses regenerasi sel tubulus difasilitasi oleh sifat stabil epitel tubulus ginjal, memungkinkan terjadinya pembelahan yang cepat sebagai respons terhadap cedera. Namun, dalam kondisi normal, regenerasi sel diamati lebih jelas pada kelompok perlakuan 3, yang menerima dosis ekstrak lebih tinggi dari kelompok kontrol positif, seperti yang ditunjukkan dalam penelitian ini. Dalam konteks cedera tubulus ginjal, mekanisme regenerasi melibatkan partisipasi sel induk, yang berkontribusi pada proses regenerasi jaringan. Asal usul sel induk ini adalah sumsum tulang. Menurut Rajak (2016), sel induk ini telah diamati memiliki kemampuan untuk bergerak menuju tubulus yang terkena dan mengalami diferensiasi, sehingga menghasilkan pembentukan sel tubulus baru.

Pengaruh Ekstrak Etanol Daun sambiloto *Andrographis paniculata* (Burm fil.) Ness Terhadap Kadar Ureum dan Kreatinin Ginjal Tikus Putih Pasca Diinduksi Timbal Asetat

Hasil uji *one way analysis of variance* (ANOVA) yang bertujuan untuk mengetahui kadar urea pada tikus putih menunjukkan bahwa pemberian ekstrak timbal asetat dan etanol daun sambiloto *Andrographis paniculata* (Burm.fil.) Ness memberikan pengaruh yang signifikan secara statistik. pada kadar ureum dan kreatinin ($p \leq 0,05$). Nilai p yang diperoleh sebesar 0,000 semakin mendukung temuan ini. Hasil pemeriksaan tambahan dengan uji Duncan pada batas signifikansi 5% untuk kadar ureum menunjukkan adanya perbedaan yang sangat nyata antara kelompok kontrol negatif ($18,94 \pm 1,61$) dan kelompok kontrol positif ($49,77 \pm 1,01$). Hasil analisis kadar kreatinin menunjukkan adanya perbedaan yang sangat signifikan antara kelompok kontrol negatif (rata-rata \pm standar deviasi: $0,90 \pm 0,07$) dan kelompok kontrol positif (rata-rata \pm standar deviasi: $4,74 \pm 0,17$). Temuan ini menunjukkan bahwa pemberian timbal asetat berpotensi meningkatkan kadar ureum dan kreatinin, yang menunjukkan adanya unsur toksik dalam timbal asetat yang dapat menyebabkan bahaya.

Kadar ureum dan kreatinin pada darah yang normal adalah 15,00-21,00 mg/dl untuk ureum. Kisaran standar untuk kadar kreatinin darah biasanya dilaporkan sebesar 0,70-1,30 mg/dl. Dalam penelitian khusus ini, kelompok kontrol positif menunjukkan kadar urea sebesar 49,77 mg/dl, yang menunjukkan peningkatan dari kadar urea normal. Selain itu, penelitian ini mengukur konsentrasi kreatinin pada kelompok kontrol positif dan memperoleh hasil yang sesuai. Nilai tercatat sebesar 4,74 mg/dl menunjukkan peningkatan kadar kreatinin dibandingkan dengan kadar standar yang diamati pada tikus putih. Hal ini terjadi akibat timbal asetat yang memiliki zat toksik atau disebut radikal bebas yang berpengaruh untuk meningkatkan kadar ureum dan kreatinin. Radikal bebas terdapat dalam berbagai sumber seperti asap rokok, pestisida, sinar ultraviolet (UV), polusi udara, radiasi, aktivitas fisik yang intens, dan zat farmasi.

Radikal bebas menunjukkan reaktivitas yang tinggi dan mempunyai waktu paruh yang sangat terbatas. Reaktivitas radikal bebas mempunyai kemampuan untuk menimbulkan kerusakan pada beberapa makromolekul seluler, termasuk protein, asam nukleat, lipid, dan karbohidrat, sehingga menimbulkan efek merugikan pada struktur organ. Tubuh manusia memiliki mekanisme pertahanan antioksidan yang dapat secara efektif melawan efek berbahaya dari radikal bebas, meskipun dalam jumlah terbatas. Mekanisme ini melibatkan pengikatan bahan kimia oksidan oleh antioksidan endogen di dalam tubuh, sehingga menghasilkan pembentukan molekul tidak beracun. Ketika jumlah radikal bebas melebihi ambang batas tertentu, antioksidan endogen secara bertahap akan berkurang karena konsumsinya melebihi jumlah yang dapat diperoleh kembali. Akibatnya membran tubulus akan mengalami agregasi ikatan kovalen akibat adanya radikal bebas

sehingga menimbulkan efek merugikan pada tubulus ginjal. Fenomena kerusakan organ akibat proses ini biasa dikenal dengan stres oksidatif (Shafira, 2019).

Peningkatan konsentrasi urea dalam aliran darah timbul dari gangguan kapasitas glomerulus untuk secara efektif memisahkan dan menghilangkan berbagai bahan kimia, termasuk urea. Sari et al., (2019) mengamati bahwa kerusakan glomerulus timbul sebagai akibat dari infiltrasi radikal bebas dalam jumlah berlebihan ke dalam tubuh. Berdasarkan temuan penelitian Michael yang dilakukan pada tahun 2013, terlihat bahwa kadar kreatinin dan ureum cenderung meningkat akibat adanya penyumbatan pada lumen tubulus. Penyumbatan ini terjadi ketika komponen seluler yang rusak memasuki lumen tubulus dan berikatan dengan protein fibronektin, sehingga mengakibatkan terbentuknya struktur silinder yang menyumbat lumen tubulus. Akibatnya, ekskresi urea dan kreatinin terhambat di dalam lumen tubulus, mengakibatkan peningkatan kadar zat-zat ini dalam aliran darah.

Berdasarkan data pada Tabel 2 terdapat ketidaksamaan kadar ureum yang signifikan antara kelompok kontrol negatif ($18,94 \pm 1,61$) dengan kelompok perlakuan 1 ($40,90 \pm 2,43$), 2 ($32,98 \pm 2,05$), dan 3 ($26,38 \pm 1,19$). Dapat dilihat dari tabel 4.2 bahwa kadar ureum yang mendekati kontrol negatif ($18,94 \pm 1,61$) adalah perlakuan 3 ($26,38 \pm 1,19$). Temuan terkait kadar kreatinin pada kelompok kontrol negatif ($0,90 \pm 0,07$) menunjukkan perbedaan yang signifikan secara statistik jika dilihat dari kelompok perlakuan 1 ($3,62 \pm 0,10$), kelompok perlakuan 2 ($2,52 \pm 0,57$), dan kelompok perlakuan 3 ($1,81 \pm 0,39$). Temuan menunjukkan bahwa kadar kreatinin pada perlakuan 3 ($1,81 \pm 0,39$) sangat mirip dengan kontrol negatif ($0,90 \pm 0,07$). Kurangnya dampak substansial yang diamati dari perlakuan 1 dan 2 pada kelompok negatif dapat disebabkan oleh dosis ekstrak etanol daun sambiloto yang kurang optimal pada 250 dan 500 mg/kg BB.

Dosis ini ditemukan tidak efektif dalam menurunkan kadar ureum dan kreatinin, kemungkinan karena pemberian timbal asetat secara bersamaan. Namun pada perlakuan 3 menunjukkan bahwa hasil yang didapat mendekati dengan kontrol negatif. Berdasarkan penelitian tersebut, pemberian ekstrak etanol daun sambiloto dosis 750 mg/kg BB selama 14 hari terbukti memberikan dampak signifikan terhadap penurunan kadar ureum dan kreatinin. Dosis khusus ini telah diidentifikasi sebagai tingkat ideal untuk mencapai hasil yang diinginkan dalam hal penurunan kadar ureum dan kreatinin. Ekstrak etanol daun sambiloto *Andrographis paniculata* (Burm. fil.) Ness, bila diberikan dengan dosis 750 mg/kg berat badan, menunjukkan penurunan kadar urea yang signifikan dibandingkan dengan kelompok perlakuan pertama dan kedua. Pengobatan 3, diberikan dengan dosis 750 mg/kg berat badan, menunjukkan penurunan kadar ureum dan kreatinin yang signifikan. Penurunan ini disebabkan oleh sifat penghambatan daun sambiloto, yang secara efektif menangkal dampak buruk timbal asetat pada fungsi ginjal.

Peran antioksidan dalam penghambatan stres oksidatif yang disebabkan oleh timbal asetat adalah dengan menurunkan kadar urea dan kreatinin. Kehadiran

komponen antioksidan pada daun sambiloto *Andrographis paniculata* (Burm.fil.) Ness berpotensi mencegah stres oksidatif akibat radikal bebas. Hasil skrining fitokimia yang dilakukan menunjukkan bahwa ekstrak etanol daun sambiloto mengandung berbagai senyawa sekunder antara lain flavonoid, terpenoid, alkaloid, steroid, saponin, dan tanin. Senyawa ini mempunyai sifat antioksidan karena sifat metabolit sekundernya. Potensi dampak metabolit sekunder terhadap kadar ureum dan kreatinin diyakini disebabkan oleh sifat antioksidan yang ditemukan dalam ekstrak daun sambiloto *Andrographis paniculata* (Burm. fil.) Ness. Ekstrak ini dilaporkan mengandung antioksidan pada konsentrasi 100,1433 ppm, menunjukkan adanya antioksidan kuat yang signifikan. Selain itu, ekstrak tersebut menunjukkan kandungan flavonoid sebesar 8,7498 mg QE/g ekstrak.

Fungsi utama flavonoid ialah menangkap radikal bebas secara langsung, menghambat regenerasi radikal bebas, dan secara tidak langsung meningkatkan aktivitas antioksidan enzim antioksidan seluler. Flavonoid merupakan agen pereduksi berkhasiat yang mampu mengurangi efek merugikan dari radikal bebas. Radikal bebas mempunyai elektron yang tidak berpasangan dalam konfigurasi kimianya, sehingga mendorong mereka untuk secara aktif mencari pasangan yang cocok untuk tujuan membentuk ikatan kimia. Intinya, biomolekul berpasangan memiliki kecenderungan mendasar terhadap stabilitas. Akibatnya, radikal bebas secara aktif mengejar perolehan elektron bebas tambahan untuk membentuk ikatan yang stabil. Karakteristik mendasar oksigen adalah perannya sebagai akseptor elektron, bahkan setelah mencapai stabilitas. Akibatnya, ia memiliki kemampuan untuk menghasilkan superoksida, yang mengacu pada pengikatan elektron bebas ke oksigen. Radikal bebas ini biasa disebut dengan *Reactive Oxygen Species* (ROS).

Kehadiran logam berat dalam tubuh manusia dapat menyebabkan aktivasi spesies oksigen reaktif (ROS) sebagai akibat dari terhambatnya enzim antioksidan, antara lain Superoxidedismutase (SOD), Catalase (CAT), dan Glutathione Peroxidase (GPOD) yang merupakan salah satu penyebab utama terjadinya penyakit oksidatif. Berfungsi sebagai antioksidan penting. Terbentuknya spesies oksigen reaktif (ROS) dalam tubuh manusia juga dikaitkan dengan terjadinya stres oksidatif. ROS memiliki kecenderungan untuk merusak peroksida lemak yang ditemukan di membran lipid, serta membran sel yang terdiri dari fosfolipid dan lipoprotein, melalui reaksi berantai berjenjang (Patra et al., 2011). Flavonoid efektif mencegah pembentukan spesies oksigen reaktif (ROS) melalui penghambatan enzim oksidase xanthine oxidase dan Nicotinamide adenine Dinucleotide Phosphate (NADPH), serta kemampuannya untuk mengkelat logam (Fe^{2+} dan Cu^{2+}), sehingga menghambat reaksi redoks yang menyebabkan produksi radikal bebas (Hardiningtyas, 2014).

SIMPULAN

Simpulan pada penelitian ini adalah pemberian *Andrographis panikulata* (Burm. fil.) Ekstrak etanol daun sambiloto Ness tidak menunjukkan dampak yang berarti terhadap morfologi ginjal. Namun, ekstrak ini memiliki efek signifikan dalam memperbaiki kerusakan histologis yang disebabkan oleh timbal asetat, terutama pada dosis 750 mg/kg berat badan, yang menunjukkan hasil mirip dengan pengobatan kontrol negatif. Oleh karena itu, dosis ini dianggap paling optimal dalam mengurangi kerusakan histologis pada ginjal. Selain itu, pemberian ekstrak etanol daun sambiloto pada dosis yang sama juga memberikan hasil penurunan kadar urea dan kreatinin yang signifikan pada ginjal tikus yang diinduksi timbal asetat, sebanding dengan perlakuan kontrol negatif. Hal ini menunjukkan bahwa dosis 750 mg/kg berat badan merupakan dosis yang paling efektif untuk menurunkan kadar urea dan kreatinin ginjal.

DAFTAR PUSTAKA

- Almunawati, A. (2017). Histopatologi ginjal tikus putih (*Rattus norvegicus*) yang diinjeksi formalin. *Jurnal Ilmiah Mahasiswa Veteriner*, 1(3), 424-431. <https://doi.org/10.21157/jim.v1i3.3372>
- Angelina, G. H., Azmizah, A., & Soehartojo, S. (2000). Pengaruh pemberian air sungai dan PDAM Jangir terhadap perubahan histologi ginjal tikus putih (*Rattus norvegicus*). *Media Kedokteran Hewan*, 16(3), 180-185.
- Chalik, R. (2016). *Anatomi fisiologi manusia*. Jakarta: Kemenkes Indonesia.
- Dedy, S. (2008). Pengaruh proteksi vitamin C terhadap enzim transaminase dan gambaran histopatologi hati mencit yang dipapar plumbum (*Tesis*). Universitas Sumatera Utara, Medan.
- Eriska, R. C. (2021). *Analisis timbal (Pb) dalam bahan bakar premium dan Pertamina Turbo di SPBU Kota Makassar dan sekitarnya menggunakan metode spektrofotometer serapan atom (SSA)* (Skripsi). Universitas Hasanuddin, Makassar
- Farhan, Z., Budi, M. S., & Elmatris, E. (2017). Efek pemberian vitamin C terhadap mikroskopis ginjal tikus Wistar yang terpapar plumbum asetat. *Jurnal Kesehatan Andalas*, 6(2), 417-422. <http://jurnal.fk.unand.ac.id/index.php/jka/article/view/714/570>
- Guyton, A. C., & Hall, J. E. (2006). *Buku ajar fisiologi kedokteran*, (11th ed.). Jakarta: Penerbit Buku Kedokteran EGC.
- Hardiningtyas, S. D., Sri, P., & Ekowati, H. (2014). Aktivitas antioksidan dan efek hepatoprotektif bakau api-api putih. *Jurnal JPHPI*, 17(1), 80-11. <https://doi.org/10.17844/jphpi.v17i1.8140>
- Heryando, P. (2012). *Pencemaran dan toksikologi logam berat*. Jakarta: Rineka Cipta.
- Idacahyati, K., Hanuf, H. N., & Firman, G. (2021). Uji aktivitas nefroprotektif ekstrak etil asetat buah pining bawang (*Hornstedtia alliacea*) pada tikus

- putih jantan (*Rattus norvegicus*) galur Wistar yang diinduksi gentamisin. *STIKes BTH Tasikmalaya*, 1(1), 130-138. <https://ejurnal.universitastbh.ac.id/index.php/PSNDP/article/view/833>
- Jannah, R., Puspitaningsih, D., Kep, M., & Kartiningrum, E. D. (2019). Asuhan keperawatan pada pasien dengan dengue hemorrhagic fever (DHF) di ruang Jayanegara. *Hospital Majapahit: Jurnal Ilmiah Kesehatan Polteknik Kesehatan Majapahit Mojokerto*, 11(2), 40-47. <https://doi.org/10.55316/hm.v11i2.318>
- Junqueira, L. C., & Carneiro, J. (2007). *Histologi dasar: teks dan atlas*, (10th ed.). Jakarta: EGC.
- Marianti, A., Isnaeni, W., & Anatiarsara, D. (2018). EDTA sebagai agen proteksi ginjal pada tikus yang dipapar timbal asetat. *Jurnal MIPA*, 1(27), 27-33. <https://doi.org/10.15294/ijmns.v4i1i1.15846>
- Mustarichie, R., Musfiroh, I., & Levita, J. (2011). *Metode penelitian tanaman obat*. Bandung: Widya Padjadjaran.
- Mutiarasari, D., Ruslan, M., & Husaini, H. (2016). Pengaruh lama paparan asap terhadap risiko aterosklerosis melalui pengukuran malondialdehyde dan advance oxidation protein secara in vivo. *Jurnal Berkala Kesehatan*, 1(2), 149-156. <http://dx.doi.org/10.20527/jbk.v1i2.3154>
- Nugrahani, A. D., Meles, D. K., Hamid, I. S., Nangoi, L., Widiyatno, T. V., & Santoso, K. P. (2019). Pengaruh pemberian ekstrak sambiloto (*Andrographis paniculata*) terhadap gambaran histopatologi ginjal yang diinduksi gentamisin pada tikus (*Rattus norvegicus*). *Journal of Basic Medical Veterinary*, 8(1), 29-34. <https://doi.org/10.20473/v8i1.19989>
- Patra, R. C., Rautray, A. K., & Swarup, D. (2011). Oxidative stress in lead and cadmium toxicity and its amelioration. *Veterinary Medicine International*, 2011, Article ID: 457327. <https://doi.org/10.4061/2011/457327>
- Rachmani, E. P. N., & Tuti, S. S. (2018). Aktivitas antioksidan ekstrak dan fraksi herba sambiloto (*Andrographis paniculata*). *Media Pharmaceutica Indonesia*, 1(2), 100-105. <https://doi.org/10.24123/mpi.v1i2.192>
- Rahman, F., Biomechy, O., & Miftah, I. (2020). Pengaruh pemberian ekstrak daun duwet (*Syzygium cumini*) terhadap gambaran histologi ginjal tikus (*Rattus norvegicus*) yang diintoksikasi dengan timbal asetat. *Jurnal Kesehatan Andalas*, 1(2), 171-177. <http://dx.doi.org/10.25077/jka.v9i1S.1175>
- Rajak, Z., Zularsil, F., Lily, L., & Poppy, L. (2016). Gambaran histopatologik ginjal Wistar yang diberi ekstrak binahong pasca pemberian gentamisin. *Jurnal e-Biomedik*, 4(2). <https://doi.org/10.35790/ebm.v4i2.13911>
- Sari, S. K., Khoiroh, F., Juswono, U. P., & Saroja, G. (2019). Efek transfluthrin dan pemberian campuran ekstrak BISAKON terhadap kerusakan sel ginjal mencit. *Indonesian Physical Review*, 2(3), 99-105. <https://ipr.unram.ac.id/index.php/ipr/article/download/29/20/231>
- Shafira, N., Putu, R. A., & Susianti, S. (2019). Potensi bit merah (*Beta vulgaris* L.) sebagai nefroprotektor dari kerusakan ginjal akibat radikal bebas. *Medula*, 9(2), 322-327. <https://doi.org/10.53089/medula.v9i2.277>

- Silvani, M. A., Riga, R., & Dewi, M. A. (2023). Aktivitas antioksidan jamur endofitik BS-1 yang diisolasi dari bunga sambiloto menggunakan beras putih sebagai media pertumbuhan. *Jurnal Sains dan Kesehatan*, 5(2), 149-156.
- Suhita, N. L. P. R., Sudira, I. W., & Winaya, I. B. O. (2013). Histopatologi ginjal tikus putih akibat pemberian ekstrak pegagan (*Centella asiatica*) peroral. *Buletin Veteriner Udayana*, 5(2), 71-78. <https://ojs.unud.ac.id/index.php/buletinvet/article/view/7189>
- Valko, M., Leibfritz, D., Moncol, J., Cronin, M. T. D., Mazur, M., & Telser, J. (2007). Free radicals and antioxidants in normal physiological functions and human disease. *International Journal of Biochemistry & Cell Biology*, 39(1), 44-84. <https://doi.org/10.1016/j.biocel.2006.07.001>